

Volumen 13 / Suplemento Número 1 / 2022

# Revista Nacional de Cirugía Maxilofacial

Publicación oficial de la Sociedad Maxilofacial de la India

[www.njms.in](http://www.njms.in)



# Abordaje pterigoideo múltiple: una técnica novedosa con implantes monofásicos

## RESUMEN

El sitio de destino previsto para anclar un dispositivo distal en la tuberosidad es la apófisis pterigoidea que comprende la tuberosidad maxilar, el proceso piramidal del hueso palatino y el proceso pterigoideo del hueso esfenoides. Los implantes pterigoideos están etiquetados incorrectamente en la literatura debido al hecho de que en realidad son implantes convencionales en forma de raíz y por lo tanto deben denominarse "implantes tubero-pterigoideos". Un implante que se ancla a la apófisis/pilar pterigoideo tomando soporte maxilar distal y evitando con éxito la situación de voladizo se denomina implante pterigoideo. Esencialmente no adquiere primaria con soporte del maxilar distal inicialmente desde la tuberosidad. En cambio, se abre camino hacia la apófisis y a veces a través de un enfoque transinusal. Un implante tubero-pterigoideo, roscado de forma de raíz es ancho en la cresta y convergente hacia, toma el soporte principal de la tuberosidad y se acopla al pilar pterigoideo apicalmente, lo que permite que haya más hueso en contacto con el implante pero tiene su limitación en tuberosidad deficiente/atrofiada.

**Palabras clave:** Implante pterigoideo, implante monofásico, implante tubero-pterigoideo

## INTRODUCCION

Primum non nocere o "Primero, no hacer daño" debe tenerse en cuenta antes de planificar la rehabilitación del paciente que lo necesita. Los pacientes siempre aprecian la opción de tratamiento no invasivo o mínimamente invasivo, que requiere menos tiempo y que comprende menos citas, menos costes y es confiable a largo plazo, preferiblemente sin voladizo con máximas superficies de masticación presentadas para ellos. La rehabilitación protésica de carga funcional inmediata de la estructura estomatognática perdida de los maxilares con un procedimiento sin colgajo es el concepto que los cirujanos siempre buscan, si es posible para lograr la mayor confort de sus pacientes. La prótesis dental soportada por implantes[1-9] ha sido una modalidad de tratamiento comprobada durante bastante tiempo para lograr la rehabilitación funcional de los maxilares. Muchos autores[10-22] han mostrado la posibilidad de cargar los implantes de manera inmediata. De todos los factores involucrados, la estabilidad primaria parece ser el factor determinante más importante en la carga inmediata del implante. Clínicamente, la densidad ósea del huésped juega un papel importante, es más probable que un implante colocado en hueso denso y compacto asegure la estabilidad inicial y sostenga las fuerzas inmediatas.

El cráneo presenta una serie de densos contrafuertes óseos que forman un marco protector alrededor de las diferentes cavidades craneofaciales. Los contrafuertes anteriores (frontomaxilares y frontocigomáticos) y los contrafuertes posteriores (pterigomaxilares) son columnas densas de hueso en el maxilar superior, que soportan la fijación con gran estabilidad. Cuando se fijan en arco cruzado, pueden proporcionar una solución a largo plazo para prótesis maxilares al evitar un voladizo.[23-26] El uso de la región pterigoidea o pterigomaxilar para la retención estable de la fijación fue introducido por Tulasne[27].

**VIVEK GAUR, ANITA GALA DOSHI<sup>1</sup>, LUKASZ R. PALKA<sup>2</sup>**

Department of Oral-Maxillofacial Surgery, Jaipur Dental College, Maharaj Vinayak Global University, Jaipur,

<sup>1</sup>Department of Prosthodontics, Sankalchand Patel University, Visnagar, Gujrat, India, <sup>2</sup>Private Practice, Zary, Poland


**Address for correspondence:** Dr. Vivek Gaur, 417, K M Trade Tower, Adjacent Radisson Blu Hotel, Kaushambi, Ghaziabad, Uttar Pradesh, India. E-mail: drvivekgaur@yahoo.co.in

**Received:** 02 July 2020, **Accepted in Revised Form:** 27 September 2020, **Published:** 20 August 2022

This is an open access journal, and articles are distributed under the terms of the Creative Commons Attribution-NonCommercial-ShareAlike 4.0 License, which allows others to remix, tweak, and build upon the work non-commercially, as long as appropriate credit is given and the new creations are licensed under the identical terms.

**For reprints contact:** WKHLRPMedknow\_reprints@wolterskluwer.com

**How to cite this article:** Gaur V, Doshi AG, Palka LR. Multiple pterygoid approach: A novel technique with single-piece implants. Natl J Maxillofac Surg 2022;13:S228-36.

Accede a este artículo online	
<b>Website:</b> www.njms.in	<b>Código</b> 
<b>DOI:</b> 10.4103/njms.NJMS_137_20	

Tulasne[27] le dio crédito a Paul Tessier por proponer la idea de colocar implantes en la región pterigoidea, que entonces era un caso de implante de rescate. El sitio de destino previsto para anclar el dispositivo distal a la tuberosidad es la apófisis pterigoidea que comprende la tuberosidad maxilar, el proceso piramidal del hueso palatino y el proceso pterigoideo del hueso esfenoides [Figura 1a y b].

El autor principal con su experiencia durante la última década en el anclaje de implantes monofásicos en la apófisis pterigoidea con abordaje sin colgajo, definió el implante pterigoideo como un implante que se ancla a la apófisis/pilar pterigoideo con apoyo del maxilar distal y que evita con éxito la situación de voladizo en el implante pterigoideo. Esencialmente, no toma inicialmente el apoyo primario de la tuberosidad, sino que se abre paso hacia la apófisis y a veces el enfoque transsinusal. Un implante tubero-pterigoideo, roscado de forma de raíz es ancho en la cresta y convergente hacia el ápice, toma el soporte principal de la tuberosidad y se acopla al pilar pterigoideo apicalmente y logra más contacto entre el hueso y el implante, pero tiene su limitación en casos deficientes/atrofiados. tuberosidad

### ANATOMÍA APLICADA

El pilar pterigoideo es la unión de la tuberosidad maxilar, la apófisis pterigoidea del hueso esfenoides y la apófisis piramidal del hueso palatino.[28] El límite superior de la unión es la fisura pterigomaxilar. La altura de la tuberosidad maxilar varía de 1,23 mm a 13,95 mm con un valor medio de 7,45 mm; el ancho de la tuberosidad maxilar distal al 3er molar superior varía de 11,02 mm a 22,61 mm con un valor medio de 16,52 mm; el ancho del proceso pterigoideo varía de 7,30 mm a 15,68 mm con un valor medio de 11,60 mm; y la longitud del maxilar posterior que se extiende desde el margen lateral de la unión pterigomaxilar hasta la raíz del cigoma varía de 21,94 mm a 32,77 mm con un valor medio de 27,18 mm. La raíz del cigoma cae al nivel de la fisura pterigomaxilar sagitalmente [Figura 2]. Con el proceso pterigoideo o pilar pterigoideo hay una columna de hueso denso entre el ala medial y lateral del hueso

esfenoides donde el implante pterigoideo necesita acoplarse apicalmente. Las dimensiones mencionadas anteriormente son de gran importancia en cuanto a la longitud y el número de implantes que se pueden colocar en el pilar pterigoideo o apófisis, asegurando así que siempre haya espacio cómodo para los implantes pterigoideos únicos o múltiples.

El abordaje pterigoideo sin colgajo para el enclaje del implante exige un conocimiento profundo de las estructuras circundantes y los puntos de referencia óseos que actúan como puntos de referencia que guían el abordaje. Se debe considerar la relación del haz neurovascular con la fisura pterigomaxilar, los músculos especialmente pterigoideo lateral y medial, el proceso hamular, la escotadura hamular y el agujero palatino mayor. La fisura pterigomaxilar es la comunicación entre la fosa infratemporal y la fosa pterigopalatina, situándose la primera lateralmente y luego medialmente a la fisura. El contenido de la fosa pterigomaxilar se divide en dos capas distintas: una anterior, que contiene todos los vasos, y la posterior, que contiene todos los nervios. Por lo tanto, los contenidos vasculares son de importancia con respecto a la fisura pterigomaxilar, lateral a la fisura en la fosa infratemporal, se encuentra el plexo venoso pterigoideo, y el vaso principal en cuestión es la arteria maxilar interna que pasa a través de la fisura pterigomaxilar hacia el agujero esfenopalatino.[24]

La arteria maxilar interna emerge de la arteria carótida externa a nivel subcondilar y pasa a la región anteromedial en lo profundo del cuello condilar de la mandíbula hacia la fosa infratemporal. Se divide en tres partes atendiendo a su trayecto y relación con las estructuras anatómicas: la mandibular como 1ª parte, la pterigoidea como 2ª parte y la esfenopalatina como 3ª parte [Figura 3]. La información y el conocimiento sobre el curso de la parte pterigoidea de la arteria maxilar y su relación con el músculo pterigoideo lateral es de gran importancia para evitar accidentes en la colocación del implante pterigoideo.[29]

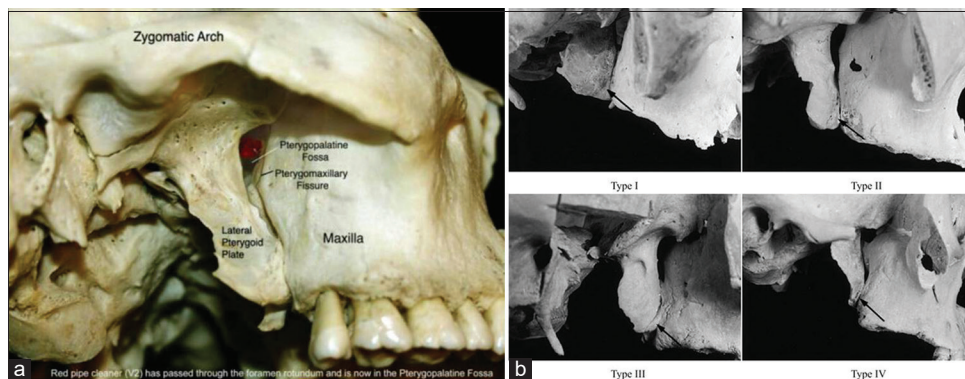


Figura 1: (a) Pilar pterigoideo. (b) Clasificación de la apófisis pterigoidea (Lee et al. J Oral Rehabil 2001;28:125-32)

Los músculos pterigoideos, especialmente el músculo pterigoideo lateral, tienen su importancia en el trayecto de la arteria maxilar interna, que es la más potente sangradora de la región en cuestión. El músculo pterigoideo medial consta de dos cabezas, superficial y profunda. La parte profunda forma la mayor parte del músculo y se origina en la superficie medial de la placa pterigoidea lateral del hueso esfenoides y se inserta en la superficie medial del ángulo y la rama de la mandíbula. El músculo pterigoideo lateral es el músculo clave de la región infratemporal, ya que los vasos y los nervios se explican en relación con el músculo pterigoideo lateral. El músculo pterigoideo lateral comprende dos cabezas, superior e inferior. La cabeza superior surge de la superficie infratemporal y la cresta infratemporal del ala mayor del esfenoides. La parte inferior de la cabeza surge de la superficie lateral de la placa pterigoidea lateral. Las fibras del músculo pterigoideo lateral avanzan hacia atrás y lateralmente para insertarse en el complejo disco-cápsula de la articulación temporomandibular. El 90 % de la segunda parte de la arteria maxilar interna discurría lateral al músculo pterigoideo lateral, el 7,5 % en profundidad/medial al músculo pterigoideo lateral y el 2,5 % a lo largo del borde inferior del músculo pterigoideo lateral para entrar en la fisura pterigomaxilar.[30 ] La arteria maxilar interna discurre superior y lateral a la fisura pterigomaxilar y termina en la fosa esfenopalatina; cruza al menos 1 cm por encima de la fisura pterigomaxilar.[25,31,32]

El proceso hamular es la parte más prominente de la placa pterigoidea medial, que es fácilmente palpable en la orofaringe. La muesca hamular es un surco entre la tuberosidad maxilar y el proceso hamular; es el límite posterior del maxilar y se dirige medialmente hacia el pilar pterigoideo, columna ósea entre las placas pterigoideas medial y lateral. El agujero palatino mayor se encuentra en la parte posteromedial de la tuberosidad que transmite los vasos palatinos descendentes y el nervio palatino mayor. Siempre hay una socavación en la unión alveopalatina en la cara medial del tercer molar superior debido al agujero palatino mayor [Figura 4].

### TÉCNICA QUIRÚRGICA EN IMPLANTES PTERIGÓIDEOS SIMPLÉS, DOBLES Y TRIPLES

La técnica quirúrgica ha sido diseñada a partir de la experiencia del autor y tras una década de resultados exitosos con la técnica. La técnica con abordaje sin colgajo está basada en osteotomía, pero ante la duda se levanta el colgajo para una mejor visualización. Se administra anestesia local durante la técnica del lado del sillón y se recomienda el bloqueo del nervio alveolar posterosuperior y el bloqueo del paladar. Los preparativos para la reoperación con respecto al abordaje sin colgajo se realizan mediante la observación de la muesca hamular en el modelo de

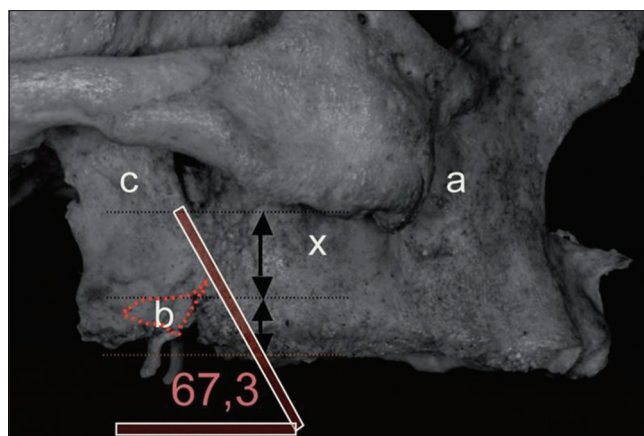


Figura 2: Fisura pterigomaxilar en relación con la raíz del cigoma (X. Rodríguez-Ciurana y Cols.)

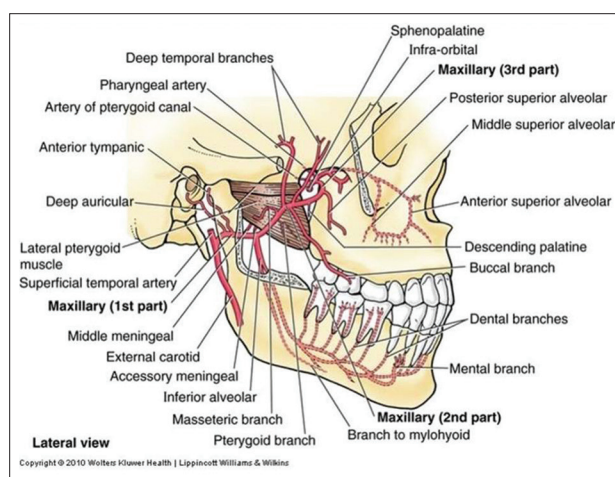


Figura 3: Trayecto de la arteria maxilar interna

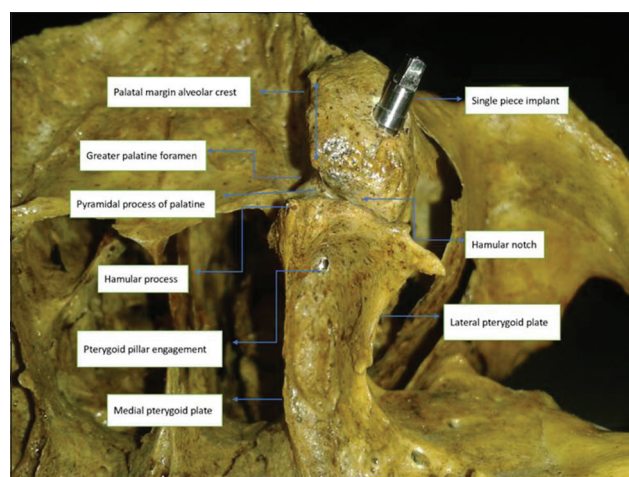


Figura 4: Puntos de referencia en relación con el implante pterigoideo

diagnóstico y la evaluación radiológica de la fisura pterigomaxilar y su distancia a la tuberosidad. Para la osteotomía inicial, se recomienda una fresa piloto larga acoplada a un instrumento manual como el adaptador BCD® (Simpladent®, Switserland) golpeándolo suavemente con un

elevador como Bein® hasta que el hueso mineralizado se sienta con un sonido de campana cuando el Pathfinder entre en contacto con hueso mineralizado. El punto de agarre inicial debe estar al menos a 5 mm del margen palatino hacia la mitad de la cresta alveolar y la dirección siempre es hacia la muesca hamular. La segunda osteotomía en secuencia se realiza con una pieza de mano recta reducción 1:1, preferiblemente con una broca helicoidal de 2 mm con marcas definidas de longitud. Se realiza la osteotomía con irrigación externa con movimiento hacia adentro y hacia afuera facilitando el éxodo del hueso necrótico y del calor, se perfora hueso observando en el otro extremo de la fresa la marca, y se coloca un implante de la misma longitud y anclado en la apófisis pterigoidea oblicuamente hacia la muesca hamular. Se prefiere la primera osteotomía para el implante más distal; la osteotomía del segundo implante se ha mantenido a 5 mm mesial del primero, pero con una angulación apical oblicua hacia el primer implante pterigoideo ya colocado. Al anclar el implante monofásico en forma de tornillo oblicuamente en la apófisis pterigoidea, la cantidad de hueso comprometido es siempre mayor que el espesor pterigoideo disponible anteroposteriormente. Los implantes con diseño de tornillo monofásicos se colocan preferiblemente con el adaptador manual, según lo recomendado por el fabricante, para que el operador tenga una entrada táctil y un control de la dirección que confirme el anclaje del hueso mineralizado con el implante autorroscante en la ruta de la osteotomía.

El tamaño y la forma disponibles de la tuberosidad maxilar definen el sitio de la osteotomía inicial y la dirección con respecto al plano de Frankfurt; [25] la dirección de la osteotomía es siempre hacia la escotadura hamular. Cuando se planifica un implante pterigoideo único o en el caso de una tuberosidad sobresaliente, el implante se encaja en la mitad superior de la apófisis pterigoidea o cerca de la fisura pterigomaxilar. [33,34] La osteotomía del implante se realiza preferiblemente alrededor de la región del segundo molar para que no se acerque al pilar pterigoideo debido a un exceso de tuberosidad. Con la tuberosidad reabsorbida y la atrofia maxilar distal profunda, la dirección del implante es menor en relación con el plano de Frankfurt y el encaje del implante es más coronal pero de menor longitud, lo que brinda espacio para la colocación adicional de implantes más largos desde craneal hasta el apical más distal en la apófisis pterigoidea. El sitio de la osteotomía del implante se acerca a la muesca del hamular ya que la tuberosidad está atrofiada, pero nunca posterior a la muesca del hamular. La posición del implante cambia en dirección buccopalatina con respecto a la mayor parte de la tuberosidad disponible; más recto es el maxilar distal reabsorbido, más recta es la dirección de la cabeza del implante en línea con la muesca hamular. Antropométricamente, la angulación y el sitio de colocación del implante en la cresta alveolar cambia con respecto a la relación de la tuberosidad y la apófisis pterigoidea, más atrofia, menor longitud del implante, menor angulación con el plano de Frankfurt y más recto en línea con la muesca hamular y cresta alveolar.

Los implantes adicionales colocados en la apófisis pterigoidea son de mesial a distal, convergiendo apicalmente a distal, más largos a su implante distal y colocados más cranealmente pero por debajo de la fisura pterigomaxilar. La mayoría de las veces, los implantes adicionales en la tuberosidad atrofiada después de un abordaje transinusal exigen experiencia quirúrgica. Los implantes como BECES® (Simpladent®, Switzerland) tienen un cuerpo central flexible para colocar el pilar en la ubicación protésica deseada [Figura 5]. La técnica de colocación de implantes simples, dobles y triples en el pilar pterigoideo con el sitio de emergencia crestal de la tuberosidad y angulación se explica con imágenes [Figuras 6-8]. Cuando se coloca más de un implante en la apófisis pterigoidea, el mesial debe colocarse oblicuamente hacia el distal. Debe converger apicalmente, de lo contrario se deslizará hacia el seno maxilar [Figura 9]. Como menciona el autor anteriormente, si un operador tiene dudas o no está seguro de las estructuras, es recomendable levantar el colgajo para visualizarlo, como en los casos de 3er molar superior impactado/sumergido donde es necesario extraerlo por abordaje abierto; la técnica se explica en la Figura 10. Después de que se repliega el colgajo de espesor total y se retira el molar impactado/sumergido, el elevador perióstico se guía distalmente a la muesca hamular para descansar en el proceso piramidal del palatino proporcionando la dirección para la osteotomía, que es justo mesial al elevador perióstico pero lateral a la muesca hamular.

## DISCUSION

El maxilar posterior con frecuencia es un sitio desafiante en términos de colocación de implantes. El hueso disponible deficiente cualitativa y cuantitativamente hace cuestionable el pronóstico a largo plazo de la fijación. Schnitman [35] demostró que el maxilar posterior era el área menos exitosa para la osteointegración con solo una tasa de éxito del 72%. La clasificación de maxilares edéntulos propuesta por Cawood y Howell [36] concluyó que, en general, los cambios de forma del hueso alveolar siguen un patrón predecible. El hueso alveolar cambia significativamente la forma del maxilar anterior y posterior tanto en el eje horizontal como en el vertical. El patrón de reabsorción del hueso alveolar en el maxilar es de clase 4

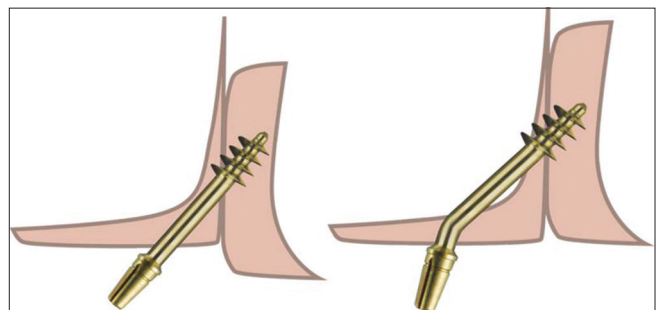


Figura 5: Imagen esquemática del implante pterigoideo doblado

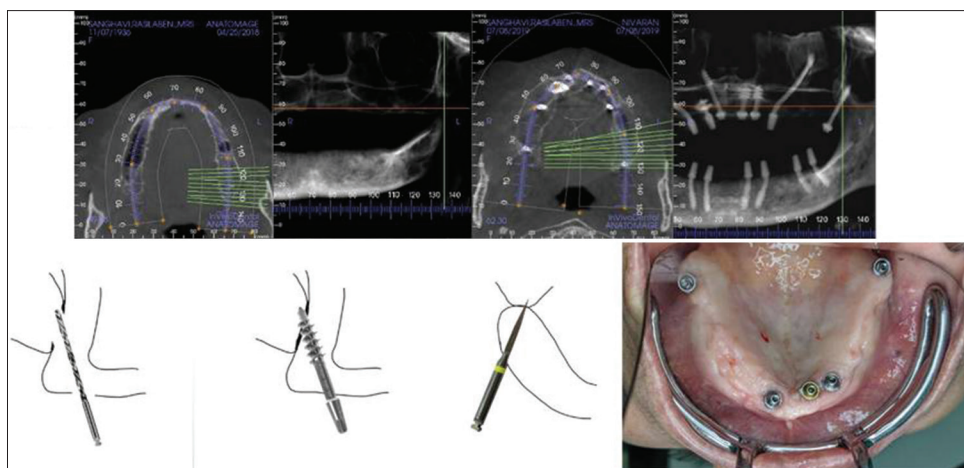


Figura 6: Abordaje pterigoideo único

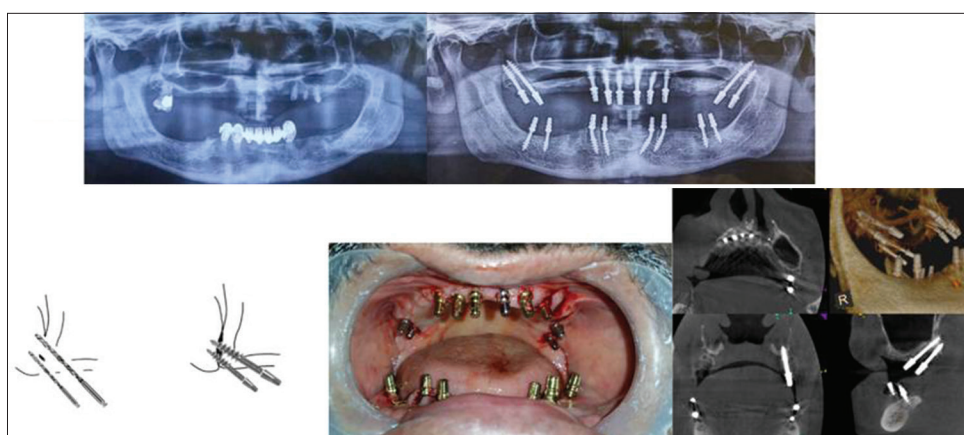


Figura 7: Doble abordaje pterigoideo

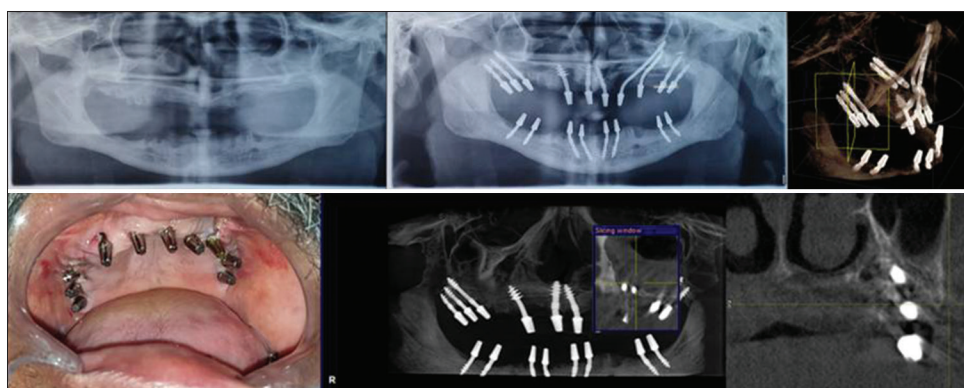
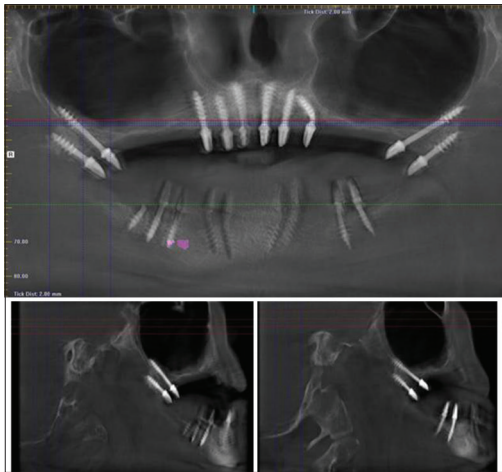


Figura 8: Abordaje pterigoideo triple con cigomas dobles sin colgajo

a clase 6, que va desde la forma de cresta en filo de cuchillo que tiene una altura adecuada y un ancho inadecuado hasta una forma de cresta plana, inadecuada en altura y anchura y que conduce a una forma de cresta deprimida. Luis et al[37] propusieron la clasificación de predicción radiográfica anatómica pterigoidea por la dificultad que implica la implantología en la región pterigoidea así como la elección adecuada del tipo de implante y longitud con la que abordarlo en función de la invasión sinusal obtenida tras una

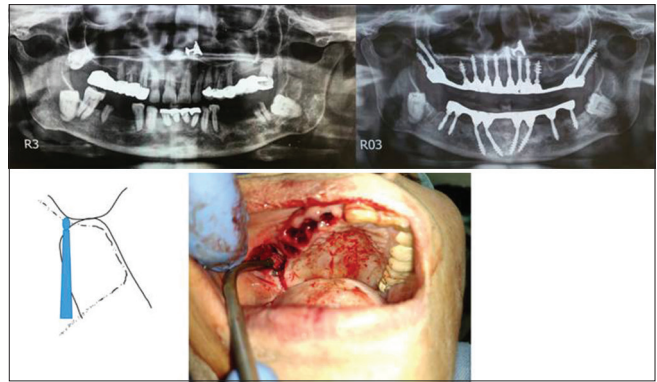
tomografía computarizada tridimensional. Concluyeron que en la mayoría de los casos de gran invasión del seno, dejando el hueso remanente menor de 5 mm, se puede evaluar la posibilidad de utilizar implantes pterigoideos largos u optar por otros abordajes quirúrgicos. Para los implantes en forma de raíz convencionales, la necesidad de tener un ancho de hueso crestal es obligatoria para la colocación quirúrgica. Dado que la parte posterior del arco maxilar sufre reabsorción centripeta y con edentulismo prolongado, la aparición frecuente de degeneración



**Figura 9: Implantes pterigoideos dobles del lado izquierdo que demuestran un anclaje perfecto en la apófisis pterigoidea**

grasa en la parte posterior del maxilar probablemente contribuya a su densidad aparente compuesta más baja y dureza (H) relativamente alta, lo que indica una baja tenacidad a la fractura.[38] La densidad en el área de la tuberosidad varió de 285,8 a 329,1 unidades DV y la densidad en el área de la placa pterigoidea de 602,9 a 661,2 unidades DV. Además, la densidad en el área del pterigoideo fue un 139,2 % mayor que en la zona de la tuberosidad.[39] Esto conduce a una fractura relativamente fácil del hueso maxilar distal durante la perforación quirúrgica y la inserción del implante, lo que lo hace propenso a la reabsorción del hueso crestal de un implante, lo que expone la superficie rugosa y provoca una complicación tardía como la periimplantitis, incluso si el dispositivo sobrevive inicialmente debido a la alta estabilidad primaria, lograda a partir del anclaje de la apófisis pterigoidea.

Se utilizó un implante bicortical de superficie lisa de una sola pieza basado en un diseño de tornillo tirafondo de Toulouse con un diámetro de rosca apical y un diámetro de núcleo diferentes. Más tarde, se implementa un núcleo más pequeño que el diámetro de la rosca para superar la restricción con respecto al ancho del hueso crestal que se enfrenta cuando se colocan accesorios de diseño de forma de raíz de superficie rugosa convencional en el maxilar distal atrófico.[40] Estos implantes se colocan sin colgajo con facilidad sin depender del ancho del hueso crestal o de la primera cortical para anclarse en la segunda o tercera cortical del hueso de la mandíbula.[41] Vienen bajo la clasificación de implantes mandibulares corticobasales.[41] Los implantes de una sola pieza o monofásicos se definen en la literatura como implantes en los que la unidad de anclaje y el componente transmucoso contiguo se fabrican en una sola pieza. Cualquier superficie de los implantes que tenga una rugosidad de más de 0,2 micras y una alta energía superficial facilita la formación de biopelículas sobre la superficie del dispositivo. El biofilm es una comunidad sétil derivada de microbios caracterizada por células que están unidas irreversiblemente a un sustrato o interfaz entre sí, incrustadas en una matriz de sustancia polimérica extracelular producida por microbios.



**Figura 10: Abordaje pterigoideo por método abierto**

La biopelícula atrae la placa y también lo hace la colonización bacteriana que se manifiesta clínicamente como mucositis reversible y periimplantitis irreversible, que es una de las causas más comunes de fracasos de implantes tratados con superficie osteointegrada y complicaciones tardías.[44] El sello biológico formado por la mucosa que rodea los implantes dentales de superficie lisa se establece para brindar protección contra la invasión microbiana.[45,46] Zhong et al.[47] en su estudio observaron la unión directa de la membrana sinusal al implante, formando la barrera a la cavidad sinusal. Petruson[48] usó una sinuscopia de los senos maxilares de 14 pacientes con implantes cigomáticos de superficie maquinada, colocados sin especial cuidado con respecto a si se produjo o no una ruptura de la membrana, y no encontró signos de reacciones adversas. Petruson [49] no informó un mayor riesgo de reacciones inflamatorias en la mucosa nasal y maxilar normal en las regiones por donde pasaría el implante de titanio. Por lo tanto, el óxido nítrico producido en los senos maxilares puede ser otra explicación importante de por qué no se encuentran infecciones alrededor de los implantes de titanio.[50,51] La reabsorción de la tuberosidad no tiene un efecto adverso sobre la superficie lisa expuesta del implante bicortical[52] ya que las roscas apicales están ancladas en la apófisis pterigoidea y el cuerpo del núcleo de titanio de superficie lisa cuando se coloca transinusal para la colocación en la apófisis pterigoidea no crea una reacción adversa de la membrana de Schneider. Gapski et al.[23] sugirió que el enclavamiento mecánico inicial entre las roscas y el hueso denso, como el de la apófisis pterigoidea, puede superar las propiedades beneficiosas que proporciona cada tipo de recubrimiento, por lo que la superficie tratada de los implantes no tienen ningún beneficio en hueso altamente mineralizado cuando se debe tener en cuenta la complicación tardía como la periimplantitis.

La estabilidad primaria se puede mejorar cuando se realiza la ferulización del implante en arco cruzado. Se aconsejó evitar los voladizos en las restauraciones con implantes fijos, ya que aumentan al doble la carga sobre la fijación terminal. Las complicaciones relacionadas con los voladizos posteriores incluyen aflojamiento y fractura de tornillos, pérdida de hueso alrededor de las fijaciones distales y pérdida de la osteointegración.[53-55]

Los implantes cigomáticos se han popularizado por evitar fracasos por el voladizo, para hacerlo completamente.[56] El abordaje pterigoideo es la única forma de evitar los voladizos en la rehabilitación protésica.

Hay ventajas quirúrgicas involucradas tanto en la cirugía guiada de una sola etapa como en los enfoques de manos libres de una sola etapa. Las técnicas a mano alzada permiten la capacidad de ajustar o cambiar el ángulo del sitio de la osteotomía en función de lo que encuentre el cirujano. Además, la técnica de manos libres ofrece una mejor visualización de primera mano del sitio quirúrgico y la oportunidad de alterar el hueso o el tejido blando mientras se restituye la mucosa cuando sea necesario.[57] Rodríguez et Al.[53] La longitud media observada desde la tuberosidad hasta el punto más apical de la apófisis pterigoidea fue de  $22,5 \pm 4,8$  mm. El área de la tuberosidad tiene una mucosa más gruesa en el rango de 3 a 7 mm. Así, para implantes de una sola pieza, la longitud endoósea y mucosa se calcula como un todo y la longitud del implante pterigoideo es comodamente hasta 29 mm. Luna et Al.[57] calculó el error angular medio entre el implante preoperatorio planificado y el postoperatorio colocado en  $3,84^\circ \pm 1,49^\circ$  y Di Giacomo et al.[58] calculó un error angular de  $7,25^\circ \pm 2,67^\circ$ . En particular, para un error angular, se informó que la utilización de guías quirúrgicas como soporte dental resultó en un error angular más pequeño que el del soporte óseo y el soporte de la mucosa. Los implantes más largos con tal error angular pueden conducir a una desviación apical y pueden pasar por alto el sitio de anclaje previsto, por lo tanto, el autor prefiere la colocación de manos libres basada en la percepción táctil en lugar de la guía quirúrgica guiada por tomografía computarizada, pero es la preferencia individual basada en la experiencia. Mucha literatura apoyó la guía quirúrgica basada en tomografía computarizada para la colocación de implantes sin colgajo.

La dinámica de la masticación también afecta la estabilidad a largo plazo de los implantes colocados en el maxilar posterior. En la región de los incisivos, las fuerzas masticatorias reportadas son de 155N, y en los premolares y molares, las fuerzas exhibidas son de 288N y 565N, respectivamente. La parafunción puede aumentar estas fuerzas hasta tres veces, aplicando una tensión significativa a la interfaz hueso-implante y al soporte físico del componente.[37] Por lo tanto, los implantes múltiples en la apófisis pterigoidea, especialmente en los casos de cirugía postablative, siempre son ventajosos con la fijación rígida de arco cruzado. No todos los pterigoideos anclados en el pilar pterigoideo logran un torque de inserción similar al de las formas anatómicas variadas del sitio objetivo [Figura 1b; Lee et al. clasificación] y no todos los individuos tienen el valor de torque uniforme del implante pterigoideo debido a su variable densidad ósea debida a la edad y la osteoporosis y la osteopenia relacionadas con la enfermedad; [59] la inserción de un implante desencadena una osteogénesis reparadora que da como resultado la conformación del hueso a través de la reabsorción y la consolidación, lo que conduce a la formación de hueso maduro a medida que las fijaciones funcionan. [60]

## CONCLUSION

Los implantes bicorticales monofásicos con abordaje sin colgajo para anclaje pterigoideo tienen una ventaja sobre el diseño de forma de raíz convencional con tratamiento de superficie para superar las limitaciones relacionadas con la tuberosidad atrofiada con el seno maxilar neumatizado expandido distalmente, ya que la retención primaria de la fijación no depende de la cresta ósea en la tuberosidad sino en el compromiso absoluto del pilar pterigoideo. La ventaja se refleja claramente en el caso de que el implante pterigoideo se coloque después de la desimpactación del tercer molar con colocación y carga inmediatas. El autor principal ha marcado la diferencia entre el implante pterigoideo y tuberopterigoideo por definición.

## PUNTOS PARA LLEVAR

El implante pterigoideo debe encajar, a través de hilos apicales a través de la columna ósea altamente mineralizada, en el pilar pterigoideo. La dirección es hacia la escotadura hamular pero lateral al proceso Hamular. Se debe mantener una distancia segura de 5 mm para el punto de anclaje de la osteotomía lejos del margen palatino de la cresta alveolar alrededor de la tuberosidad, para que el implante no se deslice hacia la socavación del agujero palatino y traumatice el paquete vasculonervioso emergente. Cuando la osteotomía se dirige hacia la muesca hamular y medial del proceso hamular, siempre se encuentra a una distancia segura medial a la placa pterigoideo lateral y su inserción muscular, manteniéndose así a salvo de las ramas de la arteria maxilar interna y el plexo pterigoideo situado lateralmente de las placas pterigoideas en la fosa infratemporal [Figura 4]. Si la osteotomía se desliza medialmente, el sangrado del vaso palatino se puede controlar fácilmente presionando la mucosa palatina gruesa contra la bóveda palatina. Si la osteotomía se desliza lateralmente a la muesca hamular o se produce el sangrado incidente desde la abertura de la osteotomía, que puede deberse al suministro arteriovenoso del músculo pterigoideo, al presionar con dos dedos vestibular y palatal de la fisura pterigomaxilar, se controla fácilmente. El autor aconseja primero detener el sangrado y luego proceder con la colocación del implante para evitar la formación de hematomas retrógrados.

## Apoyo financiero y patrocinio

Nulo.

## Conflictos de interés

No hay conflictos de intereses.

## REFERENCIAS

1. Brånemark PI, Adell R, Breine U, Hansson BO, Lindström J, Ohlsson A. Intra-osseous anchorage of dental prostheses. I. Experimental studies. Scand J Plast Reconstr Surg 1969;3:81-100.



2. Brånemark PI, Hansson BO, Adell R, Breine U, Lindström J, Hallén O, *et al.* Osseointegrated implants in the treatment of the edentulous jaw. Experience from a 10-year period. *Scand J Plast Reconstr Surg Suppl* 1977;16:1-132. PMID: 356184.
3. Adell R, Lekholm U, Rockler B, Brånemark PI. A 15-year study of osseointegrated implants in the treatment of the edentulous jaw. *Int J Oral Surg* 1981;10:387-416.
4. Albrektsson T, Zarb G, Worthington P, Eriksson AR. The long-term efficacy of currently used dental implants: A review and proposed criteria of success. *Int J Oral Maxillofac Implants* 1986;1:11-25.
5. Albrektsson T, Jansson T, Lekholm U. Osseointegrated dental implants. *Dent Clin North Am* 1986;30:151-74.
6. Albrektsson T, Zarb GA. Current interpretations of the osseointegrated response: Clinical significance. *Int J Prosthodont* 1993;6:95-105.
7. Albrektsson T. On long-term maintenance of the osseointegrated response. *Aust Prosthodont J* 1993;7 Suppl: 15-24.
8. Arvidson K, Bystedt H, Frykholm A, von Konow L, Lothigius E. A 3-year clinical study of Astra dental implants in the treatment of edentulous mandibles. *Int J Oral Maxillofac Implants* 1992;7:321-9.
9. Astrand P, Almfeldt I, Brunell G, Hamp SE, Hellem S, Karlsson U. Non-submerged implants in the treatment of the edentulous lower jaw. A 2-year longitudinal study. *Clin Oral Implants Res* 1996;7:337-44.
10. Buser DA, Schroeder A, Sutter F, Lang NP. The new concept of ITI hollow-cylinder and hollow-screw implants: Part 2. Clinical aspects, indications, and early clinical results. *Int J Oral Maxillofac Implants* 1988;3:173-81.
11. Buser D, Brägger U, Lang NP. Implantology. Implantological care of the free-end situation in the mandible. *Schweiz Monatsschr Zahnmed* 1988;98:746-57.
12. Piattelli A, Ruggeri A, Franchi M, Romasco N, Trisi P. An histologic and histomorphometric study of bone reactions to unloaded and loaded non-submerged single implants in monkeys: A pilot study. *J Oral Implantol* 1993;19:314-20.
13. Henry P, Rosenberg I. Single-stage surgery for rehabilitation of the edentulous mandible: Preliminary results. *Pract Periodontics Aesthet Dent* 1994;6:15-22.
14. Salama H. A multidisciplinary approach to implant dentistry: Prosthodontics, periodontics, orthodontics-Part II. *Dent Implantol Update* 1995;6:77-9.
15. Salama H. Prosthodontics, periodontics, and orthodontics: A multidisciplinary approach to implant dentistry-Part I. *Dent Implantol Update* 1995;6:65-8.
16. Chiapasco M, Gatti C, Rossi E, Haefliger W, Markwalder TH. Implant-retained mandibular overdentures with immediate loading. A retrospective multicenter study on 226 consecutive cases. *Clin Oral Implants Res* 1997;8:48-57.
17. Tarnow DP, Emtiaz S, Classi A. Immediate loading of threaded implants at stage 1 surgery in edentulous arches: Ten consecutive case reports with 1- to 5-year data. *Int J Oral Maxillofac Implants* 1997;12:319-24.
18. Randow K, Ericsson I, Nilner K, Petersson A, Glantz PO. Immediate functional loading of Brånemark dental implants. An 18-month clinical follow-up study. *Clin Oral Implants Res* 1999;10:8-15.
19. Scortecchi G. Immediate function of cortically anchored disk-design implants without bone augmentation in moderately to severely resorbed completely edentulous maxillae. *J Oral Implantol* 1999;25:70-9.
20. Maló P, Rangert B, Dvårsäter L. Immediate function of Brånemark implants in the esthetic zone: A retrospective clinical study with 6 months to 4 years of follow-up. *Clin Implant Dent Relat Res* 2000;2:138-46.
21. Ihde S, Kopp S, Maier T. Comparison of implant survival with implants placed in acceptable and compromised bone: A literature review. *J Maxillofac Oral Surg* 2009;8:1-7.
22. Shan L, Zhou G, Li X, Qie H, Dong F. Mini-implant stability analysis at different healing times before loading. *Hua Xi Kou Qiang Yi Xue Za Zhi* 2013;31:557-60.
23. Gapski R, Wang HL, Mascarenhas P, Lang NP. Critical review of immediate implant loading. *Clin Oral Implants Res* 2003;14:515-27.
24. Sorni M, Guarinos J, Peñarrocha M. Implants in anatomical buttresses of the upper jaw. *Med Oral Patol Oral Cir Bucal* 2005;10:163-8.
25. Krekmanov L, Kahn M, Rangert B, Lindström H. Tilting of posterior mandibular and maxillary implants for improved prosthesis support. *Int J Oral Maxillofac Implants* 2000;15:405-14.
26. Krekmanov L. Placement of posterior mandibular and maxillary implants in patients with severe bone deficiency: A clinical report of procedure. *Int J Oral Maxillofac Implants* 2000;15:722-30.
27. Tulasne JF. Osseointegrated fixtures in the pterygoid region. In: Worthington P, Branemark PI, editors. *Advanced Osseointegration Surgery. Applications in the Maxillofacial Region*. Chicago: Quintessence; 1992. p. 182-8.
28. Bahat O. Osseointegrated implants in the maxillary tuberosity: Report on 45 consecutive patients. *Int J Oral Maxillofacial Impl* 1992;7:459-67.
29. Apinhasmit W, Chompoonong S, Methathathip D, Sangvichien S, Karuwanarint S. Clinical anatomy of the posterior maxilla pertaining to Le Fort I osteotomy in Thais. *Clin Anat* 2005;18:323-9.
30. Wentges RT. Surgical anatomy of the pterygopalatine fossa. *J Laryngol Otol*. 1975;89h:35-45. doi: 10.1017/s0022215100080051. PMID: 1113030.
31. Balcioglu HA, Kilic C, Varol A, Ozan H, Kocabiyik N, Yildirim M. A morphometric study of the maxillary artery and Lingula in relation to mandibular ramus osteotomies and TMJ surgery. *Eur J Dent* 2010;4:166-70.
32. Rajeshwari MS, Pushpa MS. Study of lateral pterygoid muscle and its relation with the maxillary artery and buccal nerve and an anatomical classification based on its insertion. *Int J Anat Res* 2015;3:1680-4.
33. Reiser GM. Implant use in the tuberosity, pterygoid, and palatine region: Anatomic and surgical considerations. In: Nevins M, Mellonig JT, editors. *Implant Therapy Clinical Approaches and Evidence of Success*. Vol. 2. Chicago: Quintessence; 1998. p. 197.
34. Gaur V, Ihde S, Sekhar R. Considerations Regarding Treatment Options and Technique for Cortically Anchored Implants in the Distal Maxilla. *IOSR-JDMS* 2019;18:28-37.
35. Schnitman P, DaSilva J, Wöhrle P, Wang H, Koch G. Influence of site on implant survival: Seven-year results [abstract 1664]. *J Dent Res* 1993;72:311.
36. Cawoodand JL, Howell RA. A classification of the edentulous jaws. *Int J Oral Maxillofac Surg* 1988;17:232-6.
37. Luis SS, de Barutell CA, Elena T. PARP: Diagnostic Prediction for the Choice of Clinical Strategies in the Pterygomaxillary Region; 2016. p. 2-11.
38. Seong WJ, Kim UK, Swift JQ, Heo YC, Hodges JS, Ko CC. Elastic properties and apparent density of human edentulous maxilla and mandible. *Int J Oral Maxillofac Surg* 2009;38:1088-93.
39. Rodríguez X, Lucas-Taulé E, Elnayef B, Altuna P, Gargallo-Albiol J, Peñarrocha Diago M, *et al.* Anatomical and radiological approach to pterygoid implants: a cross-sectional study of 202 cone beam computed tomography examinations. *Int J Oral Maxillofac Surg*. 2016;45:636-40. doi: 10.1016/j.ijom.2015.12.009. Epub 2016 Jan 4. PMID: 26768019.
40. Atlas of Craniomaxillofacial Osteosynthesis: Microplates, Miniplates, and Screws. In: Champy HF, Terry BM. 2<sup>nd</sup> ed. Stuttgart, Germany: Thieme Medical Publishers; ISBN: 9783131164926.
41. Ihde S, Ihde A, Lysenko V, Konstantinovic V, Palka L. New systematic terminology of cortical bone areas for osseofixated implants in strategic oral implantology. *J J Anatomy* 2016;1:007.
42. Ihde S. Indications and treatment modalities with corticobasal jaw implants. *Ann Maxillofac Surg* 2019;9:379-86.
43. Laney WR. Glossary of Oral and Maxillofacial Implants. Berlin: Quintessence; 2008.
44. BarrachinaDíez, Tashkandi E, Stampf S, Att W. Longterm outcome of onepiece implants. Part II: Prosthetic outcomes. A systematic

- literature review with metaanalysis. *Int J Oral Maxillofac Implants* 2013;28:147082.
45. Subramani K, Jung RE, Molenberg A, Hammerle CH. Biofilm on dental implants: A review of the literature. *Int J Oral Maxillofac Implants* 2009;24:616-26.
  46. Neiva R., Neiva K, Oh T., Wong H. Clinical and morphological aspects of the implant/soft tissue interface. *Int Chin J Dent* 2002;2:151-61.
  47. Zhong W, Chen B, Liang X, Ma G. Experimental study on penetration of dental implants into the maxillary sinus in different depths. *J Appl Oral Sci* 2013;21:560-6.
  48. Petruson B. Sinuscopy in patients with titanium implants in the nose and sinuses. *Scand J Plast Reconstr Surg Hand Surg* 2004;38:86-93.
  49. MacMicking J, Xie QW, Nathan C. Nitric oxide and macrophage function. *Annu Rev Immunol* 1997;15:323-50.
  50. Runer T, Cervin A, Lindberg S, Uddman R. Nitric oxide is a regulator of mucociliary activity in the upper respiratory tract. *Otolaryngol Head Neck Surg* 1998;119:278-87.
  51. Marrone A, Lasserre J, Bercy P, Brex MC. Prevalence and risk factors for peri-implant disease in Belgian adults. *Clin Oral Implants Res*. 2013;24:934-40. doi: 10.1111/j.1600-0501.2012.02476.x. Epub 2012 May 3. PMID: 22551347.
  52. Balshi TJ, Wolfinger GJ, Slauch RW, Balshi SF. A retrospective comparison of implants in the pterygomaxillary region: Implant placement with two-stage, single-stage, and guided surgery protocols. *Int J Oral Maxillofac Implants* 2013;28:184-9.
  53. Rodríguez X, Rambla F, De Marcos Lopez L, Méndez V, Vela X, Jiménez García J. Anatomical study of the pterygomaxillary area for implant placement: Cone beam computed tomographic scanning in 100 patients. *Int J Oral Maxillofac Implants* 2014;29:1049-52.
  54. Balshi TJ. Preventing and resolving complications with osseointegrated implants. *Dent Clin North Am* 1989;33:821-68.
  55. Shackleton JL, Carr L, Slabbert JC, Becker PJ. Survival of fixed implant-supported prostheses related to cantilever lengths. *J Prosthet Dent* 1994;71:23-6.
  56. Bothur S, Jonsson G, Sandahl L. Modified technique using multiple zygomatic implants in reconstruction of the atrophic maxilla: A technical note. *Int J Oral Maxillofac Implants* 2003;18:902-4.
  57. Moon SY, Lee KR, Kim SG, Son MK. Clinical problems of computer-guided implant surgery. *Maxillofac Plast Reconstr Surg* 2016;38:15.
  58. Di Giacomo GA, Cury PR, de Araujo NS, Sendyk WR, Sendyk CL. Clinical application of stereolithographic surgical guides for implant placement: Preliminary results. *J Periodontol* 2005;76:503-7. doi: 10.1902/jop.2005.76.4.503. PMID: 15857088.
  59. Balshi TJ, Wolfinger GJ. Management of the posterior maxilla in the compromised patient: Historical, current, and future perspectives. *Periodontol* 2000 2003;33:67-81.
  60. Zurdo J, Romá OC, Wennstro MJ. Survival and complication rates of implant-supported fixed partial dentures with cantilevers: A systematic review. *Clin Oral Impl Res* 2009;20 Suppl 4:59-66.